

UNIVERSIDAD NACIONAL DANIEL ALCIDES CARRIÓN

ESCUELA DE POSGRADO



TRABAJO ACADÉMICO

**Tratamiento conservador de quistes de los maxilares en pacientes con
síndrome de Gorlin - Goltz. Hospital de emergencias Villa el Salvador
(heves). Villa el Salvador. Lima**

Para optar el título de Especialista en:

Cirugía Buco Maxilo Facial

Autor: CD. Danny MENDOZA MUCHA

Asesor: Mg. Ulises PEÑA CARMELO.

Cerro de Pasco – Perú - 2021

UNIVERSIDAD NACIONAL DANIEL ALCIDES CARRIÓN

ESCUELA DE POSGRADO



TRABAJO ACADÉMICO

**Tratamiento conservador de quistes de los maxilares en pacientes con
síndrome de Gorlin - Goltz. Hospital de emergencias Villa el Salvador
(heves). Villa el Salvador. Lima**

Sustentada y aprobada ante los miembros del jurado

**Mg. Sergio Michel ESTRELA CHACCHA
PRESIDENTE**

**Mg. Dolly Luz PAREDES INOCENTE
MIEMBRO**

**Mg. Franco Alfonso MEJÍA VERASTEGUI
MIEMBRO**

DEDICATORIA

A mi madre Elizabet, por su inmenso amor, confianza, apoyo y brindarme las fuerzas para seguir adelante y lograr mis objetivos.

RECONOCIMIENTO

Especial reconocimiento al Dr. Herman MOLINA DELGADO, Cirujano Bucal y Maxilofacial del Hospital de Emergencias Villa El Salvador (HEVES) Lima, por su sugerencia y aporte en la ejecución del presente trabajo.

A mis docentes de la Residencia Hospitalaria del Hospital María Auxiliadora, Lima, Doctores: Mario Luis AVILA CABRERA, Leónidas FLORES RAMIREZ, Oscar GAMARRA VASQUEZ, María DURAND VELASCO y especialistas del Servicio de Cirugía Cabeza y Cuello y Maxilofacial, por sus enseñanzas, formación, consejos y asesoría durante mi etapa de formación como Residente Hospitalario de la Especialidad de Cirugía Bucal y Maxilofacial en dicha institución.

Al Dr. Juan Carlos GANDICA CHACON, Cirujano Bucal y Maxilofacial, docente responsable de la formación de la residencia hospitalaria de la Especialidad de Cirugía Bucal y Maxilofacial, por infundir en mí la pasión por la especialidad.

Al Dr. Pedro Manuel VILLAVICENCIO GALLARDO, jefe del Departamento de Odontostomatología del Hospital María Auxiliadora por su gran amistad, cooperación y consejos durante mi permanencia en la institución.

A mi Alma Mater Universidad Nacional Daniel Alcides Carrión y ex docentes de la Facultad de Odontología.

RESUMEN

El objetivo del presente es evaluar los resultados de la marsupialización como tratamiento conservador de los queratoquistes odontogénicos de pacientes con síndrome de Gorlin-Goltz en el Hospital de Emergencias Villa El Salvador (HEVES). Villa el Salvador. Lima, en el periodo comprendido entre el 2018 al 2020. La metodología es descriptivo, observacional. Se realizó el estudio en dos pacientes con diagnóstico síndrome de Gorlin - Goltz de queratoquiste odontogénico operados con la técnica de marsupialización en el Servicio de Cirugía Bucal y Maxilofacial del mencionado hospital. Resultados. Pasado 12 meses después de la marsupialización, se realizó la enucleación quirúrgica, posterior a la extirpación se aplicó la solución de Carnoy (30 ml), que reducirá la recurrencia del queratoquiste odontogénico por destrucción de células de la pared mandibular, aplicado por un minuto, además se evidencia el engrosamiento de la capsula del quiste post extirpación, se coloca cemento quirúrgico para evitar infecciones posquirúrgicas. Conclusiones. El diagnóstico anticipado del tumor Queratoquístico Odontogénico puede prevenir las fracturas mandibulares patológicas, debido a la resorción de hueso causada por el rápido crecimiento y agresividad del tumor. Nuestros resultados se asemejan a lo reportado en otros estudios de otras latitudes.

Palabras clave: Síndrome de Gorlin-Goltz, marsupialización, queratoquiste odontogénico.

ABSTRACT

The aim of this paper is to evaluate the results of marsupialization as a conservative treatment of odontogenic keratocysts in patients with Gorlin-Goltz syndrome at the Hospital de Emergencias Villa El Salvador (HEVES). Villa el Salvador. Lima, in the period from 2018 to 2020. The methodology is descriptive, observational. The study was carried out in two patients with a diagnosis of Gorlin-Goltz syndrome of odontogenic keratocyst operated with the marsupialization technique in the Oral and Maxillofacial Surgery Service of the mentioned hospital. Results. After 12 months after marsupialization, surgical enucleation was performed, after removal, Carnoy's solution (30 ml) was applied, which will reduce the recurrence of odontogenic keratocyst by destruction of cells of the mandibular wall, applied for one minute, In addition, the thickening of the capsule of the cyst is evidenced after extirpation, surgical cement is placed to avoid postoperative infections. Conclusions. Early diagnosis of Odontogenic Keratocystic tumor can prevent pathological mandibular fractures, due to bone resorption caused by the rapid growth and aggressiveness of the tumor. Our results are similar to those reported in other studies from other latitudes.

Key words: Gorlin-Goltz syndrome, marsupialization, odontogenic keratocyst.

INTRODUCCIÓN

El síndrome de Gorlin - Goltz, en nuestro medio es una patología poco frecuente, que debe ser tratada de forma interdisciplinaria, para poder abarcar todas las áreas inmersas de acuerdo a las características de cada paciente diagnóstica de acuerdo a las características mayores y menores.

En el Hospital de Emergencia Villa el Salvador, se presentaron 02 casos consecutivos en el último año, teniendo como diagnóstico definitivo de Gorlin - Goltz dada las características mayores y menores que presentaban nuestros pacientes.

Los quistes de la mandíbula son un hallazgo clínico e imagenológico común. Desde los orígenes, pueden dividirse en: odontogénicos (restos epiteliales de la base del diente embrionario) y no odontogénicos (el revestimiento del quiste es de otro origen).

En la mayoría de los casos, se presentan queratoquistes en pacientes con síndrome de Gorlin - Goltz, las lesiones benignas con comportamiento agresivo y una tendencia significativa a la recurrencia después de la extirpación quirúrgica. Ocurren en pacientes de todas las edades, aunque el diagnóstico es más común en la en la segunda y tercera décadas de la vida. Casi el 80% de los queratoquistes se encuentran en la mandíbula inferior más sobre todo en el ángulo entre la mandíbula y la rama mandibular y en el área de las piezas 3.8 4.8 (1-3).

Dado el avance tecnológico, nos permite la radiología a través de una ortopantomografía, poder evaluar de forma general los maxilares y así poder recolectar todos los datos, ya que ahora no es un problema diagnosticar este tipo de síndrome, teniendo como herramienta dichos instrumentales de apoyo al diagnóstico de lesiones quísticas clínicamente asintomáticas. El problema sigue siendo el enfoque terapéutico óptimo para

reducir la alta probabilidad de recurrencia postoperatoria, reportada en la literatura. Actualmente no hay consenso con un tratamiento definitivo y de menor morbilidad para el paciente, pero se manejan líneas de tratamiento, para que este pueda ser de menor morbilidad y proporcionar mejor calidad de vida a los pacientes que puedan padecer este tipo de enfermedad.

INDICE

DEDICATORIA

RECONOCIMIENTO

RESUMEN

ABSTRACT

INTRODUCCIÓN

INDICE

I. DATOS GENERALES

a. Título del ensayo académico.....	1
b. Línea de investigación.....	1
c. Presentado por.....	1
d. Fecha de inicio y término.....	1

II. TEMA DE INVESTIGACIÓN.

a. Identificación del tema.....	2
b. Delimitación del tema.....	3
c. Recolección de datos.....	5
d. Planteamiento del problema de investigación.....	5
e. Objetivos.....	5
f. Esquema del tema.....	6
g. Desarrollo y argumentación.....	15
h. Conclusiones.....	26
i. Discusión.....	27

III. BIBLIOGRAFÍA

ANEXOS

I. DATOS GENERALES

a. Título del ensayo académico.

Tratamiento conservador de quistes de los maxilares en pacientes con síndrome de Gorlin – Goltz. Hospital de emergencias Villa el Salvador (heves). Villa el Salvador. Lima.

b. Línea de investigación.

Salud pública, epidemias, recursos medicinales.

c. Presentado por.

CD. Danny MENDOZA MUCHA

d. Fecha de inicio y término.

Inicio: 15 de enero del 2018

Término: 10 de febrero del 2020.

II. TEMA DE INVESTIGACIÓN.

a. Identificación del tema.

El síndrome de Gorlin – Goltz (SGG) fue descrito en 1960 por los autores a los que debe su nombre, Gorlin y Goltz (4). En un comienzo se detallaron la triada que caracteriza al síndrome:

- a. Carcinomas basocelulares múltiples,
- b. queratoquistes maxilares y
- c. costillas bífidas.

También conocido como síndrome névico - basocelular o síndrome del carcinoma nevoide basocelular, entre otros, actualmente se entiende que es una enfermedad genética con herencia autosómica dominante, penetrancia incompleta y fenotipo variable (5,6). La causa de tal enfermedad genética se deba por la mutación del gen Patched (PTCH), un gen supresor del tumor localizado en el cromosoma autosómico 9(9q22, 3-q31). Su prevalencia se estima entre 1:57.000 y 1:164.000 dependiendo del país, estando generalmente aceptada una prevalencia media aproximada de 1:60.000 (7).

Las técnicas para el tratamiento del queratoquiste son:

1. Enucleación quirúrgica y
2. marsupialización, que es en sí una descompresión seguida de enucleación con osteotomía periférica y curetaje químico utilizando soluciones tipo Carnoy (8).

El queratoquiste se trata generalmente mediante marsupialización, lo que disminuye la presión intraquistica y permite que se forme hueso nuevo mediante los osteoblastos. Las estructuras nobles que pueden estar cerca al

queratoquiste como lo es: el seno maxilar o el canal alveolar inferior pueden salvarse del efecto expansivo del queratoquiste, dado que este se expande, pero no a expensas de estructuras nobles, sino a expensas de la medular mandibular o maxilar.

Dentro de las ventajas de realizar una marsupialización son:

1. Para disminuir el tamaño de la lesión quística antes de la enucleación.
2. Para evitar una cirugía extensa, que aumente la morbilidad del paciente y muchos consideran aún como primera opción para el tratamiento del queratoquiste odontogénico extenso (9,10).

En el presente caso clínico se decidió trabajar con una técnica conservadora, dada la edad del paciente, la afección de los gérmenes dentarios, la oclusión del paciente, tamaño de la lesión, conducto dentario inferior se pudo haber dañado si se realizaba algún procedimiento quirúrgico más agresivo.

b. Delimitación del tema.

El Síndrome de Gorlin - Goltz o Névico Basocelular es una entidad poco frecuente en nuestro medio, pero que debemos conocer para un correcto diagnóstico y tratamiento precoz. Los queratoquistes de tamaño inferior a 3 cm apostamos por la enucleación, mientras que aquellos superiores a 3 cm el tratamiento propuesto es la marsupialización quirúrgica. Por tanto, como conclusión el SNBC precisa un diagnóstico precoz, un seguimiento exhaustivo multidisciplinar y un tratamiento conservador eficaz dada la alta tendencia a la recurrencia de sus lesiones.

El término queratoquiste odontogénico fue introducido por primera vez en 1956 por Philipsen (11). El queratoquiste odontogénico, es una lesión odontogénica de desarrollo benigno con muchas características clínicas e

histológicas distintivas que incluyen: (i) Un potencial de comportamiento localmente destructivo; (ii) una tasa de recurrencia relativamente alta; y (iii) la designación como un hallazgo consistente en el síndrome de carcinoma basocelular nevoide o síndrome de Gorlin. Esta lesión quística se presenta con mayor frecuencia en la segunda, tercera y cuarta década de vida en pacientes masculinos. Se originan en la capa basal del epitelio oral, o los restos de la lámina dental y estos residuos epiteliales. Representa aproximadamente el 12% - 14% de todos los quistes odontogénicos de las mandíbulas. Tiene una alta tasa de recurrencia con informes que van del 20% al 60% (2,3,12).

Radiográficamente, el queratoquiste odontogénico puede aparecer la lesión unilocular o multilocular. Los quistes uniloculares pequeños se pueden confundir con quistes periodontales periapicales, dentígeros, laterales o quistes gingivales, y el queratoquiste odontogénico unilocular más grande puede simular ameloblastoma. Un queratoquiste odontogénico unilocular aparece como una lesión radiolúcida bien definida. La reabsorción de la raíz, la extrusión del diente erupcionado o el desplazamiento de los dientes erupcionados impactados pueden ser evidentes.

Histológicamente, el queratoquiste odontogénico se caracteriza por un epitelio paraqueratinizado uniforme, generalmente corrugado, con células gruesas que presentan un revestimiento plano de la superficie basal, llamado pared fibrosa. La histología del queratoquiste odontogénico es patognomónica: la cavidad quística está revestida con una capa delgada de tejido conectivo cubierto por un epitelio escamoso estratificado ortoqueratinizado o paraqueratinizado (13).

c. Recolección de datos.

Es un estudio descriptivo, observacional. Se realizó el estudio en 2 pacientes con diagnóstico síndrome de Gorlin - Goltz de queratoquiste odontogénico operados con la técnica de marsupialización en el Servicio de Cirugía Bucal y Maxilofacial del Hospital de Emergencias Villa el Salvador (HEVES) Villa el Salvador, Lima, durante el periodo comprendido del 2018 al 2020.

d. Planteamiento del problema de investigación.

El queratoquiste odontogénico es una neoplasia benigna definida por la Organización Mundial de la Salud como una lesión benigna unicística o multiquística, intraóseo de origen odontogénico, con un revestimiento característico de epitelio escamoso estratificado paraqueratinizado y un potencial de comportamiento agresivo e infiltrante. alta tasa de recurrencia (1). Radiográficamente, con mayor frecuencia es una lesión radiotransparente unilocular o multilocular bien circunscrita, rodeada de márgenes lisos o festoneados con bordes escleróticos. teratoquiste odontogénico supuestamente ha surgido de los restos celulares de la lámina dental o de los brotes de la capa de células basales del epitelio oral. El diagnóstico diferencial incluye quiste odontogénico, quiste dentífero y ameloblastoma (2,3).

e. Objetivos.

Objetivo general.

Evaluar los resultados de la marsupialización como tratamiento conservador de los queratoquistes odontogénicos de pacientes con síndrome de Gorlin-Goltz en el Hospital de Emergencias Villa El Salvador (HEVES). Villa el Salvador. Lima, en el periodo comprendido entre el 2018

al 2020.

Objetivos específicos.

- Describir las características sociodemográficas de los pacientes con síndrome de Gorlin - Goltz que tengan queratoquistes odontogénicos que recibieron tratamiento conservador.
- Describir las características clínicas de los pacientes con diagnóstico de síndrome de Gorlin - Goltz.
- Comparar los resultados de la marsupialización como tratamiento conservador de los queratoquistes odontogénicos en nuestra institución con otros estudios realizados en otras sedes hospitalarias.

f. Esquema del tema.

f.1. Síndrome de Gorlin - Goltz.

Jarisch y White observaron en 1894 la existencia del síndrome, posteriormente en 1960 el patólogo Robert J Gorlin y el dermatólogo Robert W Goltz describieron detalladamente el síndrome en la Escuela de Odontología de la Universidad de Minnesota (14).

El síndrome de Gorlin-Goltz o síndrome nevo basocelular es un desorden genético caracterizado por la predisposición a desarrollar carcinomas nevos basocelulares de la piel, múltiples tumores queratoquísticos odontogénicos en los maxilares en 75% de los portadores (15,16), anomalías en las costillas y vértebras, meduloblastomas y fibromas ováricos. Se ve generalmente en niños entre la primera y segunda década de vida (17,18), debido a que se presenta un patrón autosómico dominante de expresividad variable.

El SGG es una enfermedad caracterizada clínicamente por la predisposición al desarrollo de múltiples neoplasias, también por la aparición de anomalías del desarrollo. El inicio de la clínica se produce en la infancia o adolescencia y se acompaña de un conjunto de manifestaciones, siendo la más frecuente la presencia de numerosos carcinomas basocelulares y queratoquistes odontogénicos maxilares. Otras manifestaciones incluyen: hiperqueratosis palmo plantar, anomalías esqueléticas, calcificaciones intracraneales ectópicas y dismorfia facial (macrocefalia, fisura labio palatina y anomalías oculares graves) (19). El déficit intelectual está presente cercano del 5% de los casos. Asimismo, pueden presentarse dificultades oculares, genitourinarios y cardiovasculares (20). Del 5% - 10% de los pacientes con SGG desarrollan meduloblastomas malignos que pueden ser causa potencial de muerte temprana. Se establece su diagnóstico cuando se cumplen 2 criterios clínicos mayores o bien uno mayor y 2 menores (19).

f.2. Quistes de los maxilares.

Quiste, es una cavidad anormal con contenido líquido, semilíquido o gaseoso (líquido, células, aire o una combinación), no siempre, se hallan encapsuladas, rodeada casi siempre por una pared de tejido conectivo y/o epitelio, pudiendo derivar éste del aparato odontogénico o haber estado incluido durante el periodo embrionario (21).

Quistes de los maxilares, se consideran como lesiones no tumorales, y, por ende, benignas, aunque en algunos casos se produzca malignización sobre los mismos (21).

La mayor incidencia se presenta en el segundo y tercer decenio de vida. El espacio de predilección es el maxilar o mandíbula, agrupado a los terceros molares y caninos no erupcionados principalmente (22).

Los quistes poseen una continua tendencia a crecer; producido por la acumulación de células epiteliales y conjuntivas degeneradas, caídas dentro del espacio quístico donde se descomponen en sustancias de una gran actividad osmótica, que producen una absorción de agua procedente de los fluidos orgánicos vecinos. El crecimiento de los quistes es el resultado de la progresiva acumulación de estos líquidos (23).

Los quistes, pueden afectar tejidos blandos y duros, generando una serie de alteraciones a nivel del macizo craneofacial, trastornos estéticos y funcionales de variable intensidad que pueden estar en función al grado de desarrollo, al tamaño y a la ubicación del quiste (24).

Generalmente son asintomáticos en sus estadios iniciales. En fases más avanzadas, sea por infección o alcancen un tamaño significativo que produzca deformidad del hueso afecto, retención o desplazamiento de piezas dentarias (21).

f.3. Quistes odontogénicos.

Los quistes odontogénicos pueden originarse de los restos de Malassez, del epitelio reducido del esmalte y de los restos de la lámina dental y de la vaina de Hertwing constituyéndose en una cavidad patológica revestida o no de epitelio y tejido conjuntivo (24). De acuerdo a su patogénesis, se clasifican como lesiones del desarrollo o de tipo inflamatorio.

Frecuentemente suelen ocasionar lesiones destructivas en el lugar donde se asientan como: distensión de las corticales óseas que con frecuencia lleva a

una fractura en particular de la mandíbula, resorción ósea, resorción radicular de las piezas dentarias comprometidas, desplazamiento dentario, obstrucción de la cavidad nasal, sinusitis del seno maxilar y epifora, por obstrucción del conducto lágrimo nasal (24).

En el diagnóstico se debe elaborar la historia clínica respectiva y el examen físico para tener una impresión diagnóstica, que será establecida como diagnóstico definitivo una vez realizados los exámenes complementarios necesarios de acuerdo a las características del caso clínico, así mismo, tener en cuenta los signos y síntomas del cuadro clínico (25).

Entre los exámenes complementarios a solicitar para establecer el diagnóstico definitivo se halla el estudio radiológico y otros estudios previos a la intervención quirúrgica como: hemograma completo, examen bioquímico, entre otros.

f.3.1. Queratoquiste odontogénico (QO).

Representan un 8% de los quistes en los maxilares, prevaleciendo en la 2ª y 3ª década. Aparecen preferentemente en la zona del tercer molar y rama ascendente de la mandíbula (21).

Se originan en restos de la lámina dental o del epitelio del esmalte. A diferencia de los quistes dentígeros, no tiene ningún tejido dentario (diente o supernumerario) incluido en su interior, ya que se forma por degeneración del retículo estrellado de un germen dentario antes de la formación de la dentina y el esmalte (21).

Generalmente son asintomáticos, salvo que aparezcan complicaciones como: parestesia del nervio dentario inferior, fracturas patológicas o infección intercurrente. Puede provocar desplazamiento o movilidad

dental y, excepcionalmente, reabsorción de las raíces. Muestran un crecimiento típico, haciéndose largos y estrechos sin deformar apenas la cortical. Después de su extirpación quirúrgica recidiva en un porcentaje comprendido entre el 10% y el 60%, en función de las series (21).

Radiográficamente, muestra una imagen radiolúcida bien definida, uni o multilocular de límite neto corticalizado, borde festoneado, presencia de tabiques, moderada expansión de tablas óseas, desplaza estructuras vecinas, no ocasiona reabsorción radicular externa y en ocasiones puede asociarse a una pieza dentaria no erupcionada-(26). El crecimiento expansivo sin apenas deformidad cortical es bastante característico. Normalmente superan los 3 cm. de diámetro. La pared del queratoquiste es sumamente delgada y se adhiere firmemente al hueso (21).

Al corte anatopatológico, muestra una superficie interna lisa, blanquecina o con brotes que prolapsan hacia la cavidad quística. El contenido está representado por un material espeso, cremoso, blanco-amarillento (con alto contenido en queratina) (21).

Histológicamente el epitelio es de tipo escamoso estratificado queratinizado de reducido espesor, sin formar papilas, con una basal hipercromática, siendo rodeado de un tejido conectivo delgado. Estructura paraqueratina del 85% al 90% de los casos u ortoqueratina (21). Cuando existe paraqueratinización existe una capa delgada, con pequeños arrugamientos como sobreimpresos en una capa epitelial con

grandes dobleces. En cambio, con la ortoqueratinización, el material es abundante y se acumula en grandes cantidades en la bolsa quística (13). El tipo de queratinización puede predecir el índice de recurrencia. Por ende, los queratoquistes que presentan ortoqueratosis, a veces presentan recurrencia en comparación con los queratoquistes paraqueratinizados (13).

Los microquistes satélites son un hallazgo frecuente. No existe evidencia de que pueda asociarse con signos de displasia epitelial, transformación ameloblástica o degeneración maligna con mayor frecuencia que el resto de quistes maxilares (21).

El diagnóstico diferencial, se debe hacer con entidades como el ameloblastoma, mixoma odontogénico y el quiste folicular. Los signos que nos hacen sospechar que nos hallemos ante un queratoquiste son: Imagen quística en región de ángulo y rama ascendente mandibular. Escasa expansión de la cortical. Tamaño mayor de 3 cm. Contenido quístico característico. No incluye piezas dentarias ni suele afectar a los dientes adyacentes (21).

En el tratamiento el problema del queratoquiste radica en su gran porcentaje de recidiva por: tratamiento insuficiente, su cubierta fina y adherida o la presencia de microquistes o islotes epiteliales que perforan el hueso. Por ello el enfoque debe ser más agresivo que del resto de quistes odontogénicos, alcanzando la enucleación de la lesión con raspado óseo periférico y escisión de la mucosa que lo recubre. Asimismo, se puede realizar cauterización química posterior con solución de Carnoy o nitrógeno líquido. En casos excepcionales puede

ser necesaria la resección parcial ósea con reconstrucción del defecto, preferible de forma inmediata. (21).

En el manejo terapéutico, cada paciente se debe evaluar de forma individualizada para optar por la mejor opción terapéutica, dependiendo de varios factores como: el diagnóstico final, tamaño de la lesión, situación de esta o afectación de estructuras contiguas (21).

f.4. Técnicas para el tratamiento del queratoquiste.

La elección del tratamiento dependerá de diversos factores: edad, localización de la lesión, tamaño, tipo histológico (orto- o paraqueratósico) e historia natural (primer episodio o recidiva), escalándose la agresividad terapéutica en función de los mismos (27).

f.4.1. Descompresión.

Descrita por primera vez en 1991 por Brondum & Jensen. Consiste en la colocación de un dispositivo tubular permeable que mantiene el interior del quiste en comunicación con la cavidad oral, dispositivo a través del cual pueden llevarse instilaciones periódicas (usualmente con clorhexidina y suero salino fisiológico) (27). La descompresión logra una reducción de la presión intraquística, permitiendo la regeneración ósea y disminuyendo el tamaño de la lesión (28).

Los objetivos de esta medida terapéutica son: la desaparición de la cavidad y la infección, y la disminución del tamaño de la lesión, por lo que puede eliminarse el contacto de la misma con estructuras nobles (tales como el nervio alveolar inferior) o el reborde óseo mandibular, situaciones cuyo compromiso llevarían complicaciones (27).

f.4.2. Marsupialización.

Propugnada por Partsch en 1892 es conocida como Partsch I. Consiste en la realización de una ventana quirúrgica en la pared quística, con el objetivo de evacuar el contenido del mismo, siendo la única porción del quiste que se elimina el tejido que se retira para producir la ventana, el revestimiento epitelial restante del quiste se deja *in situ* (24). Remueve todo el techo del quiste, quedando el resto de éste en continuidad con los tejidos adyacentes, suturando los bordes de dicha apertura con la mucosa.

El objetivo principal, es disminuir la presión intraquística promoviendo la contracción del quiste y el relleno óseo, pudiendo emplearse la técnica como único tratamiento del quiste o como un paso preliminar a la enucleación, previa consideración de algunos factores como: cantidad de tejido dañado, tamaño del quiste, las piezas dentarias retenidas en caso de existir, el lugar en el cual se realizará el acceso quirúrgico y el tamaño de la cirugía (24).

Esta técnica es apropiada en quistes de gran tamaño, lesiones quísticas que comprometan estructuras importantes del macizo cráneo facial, quistes ubicados en zonas de difícil acceso, quistes asociados a dientes retenidos (quiste dentífero) y en pacientes que presenten alguna alteración de su estado de salud (24).

Ventajas: La apertura es mantenida, realizando lavados de la cavidad y en ocasiones manteniendo un taponamiento durante el tiempo necesario para la reducción o desaparición del queratoquiste. (Este concepto se basa en la descompresión del quiste, lo cual evita su

expansión y según algunos autores puede facilitar su regresión). Lesiones muy grandes con el fin de reducir su tamaño antes de la extirpación quirúrgica. Engrosamiento de la cápsula (mayor facilidad de extirpación) y disminución del tamaño de la lesión (menor riesgo de lesión de estructuras y de fractura) (28).

Desventajas: Deja expuesto el tejido patológico causando una serie de molestias en el paciente. La cavidad quística debe mantenerse limpia para prevenir infecciones ya que con gran frecuencia atrapa restos de comida debiendo irrigar la cavidad varias veces al día (24). Recidiva entre un 10% y un 21% de las lesiones, debe limitarse según autores como Stoelinga a quistes grandes en pacientes médicamente comprometidos. Recidiva de 33.3%. No conduce a la desaparición del quiste, sino a su reducción. Dos intervenciones. Mantenimiento de una cánula o Stent durante varios meses. Lavados repetidos durante varios meses (28).

f.4.3. Enucleación.

Llamada también técnica de Partsch II, técnica más eficaz para la eliminación y tratamiento del quiste, ya que permite el despegamiento de la totalidad del mismo, sin la ruptura de la capsula disminuyendo la posibilidad de recidiva (29).

Ventajas: Procedimiento en un solo tiempo quirúrgico y ofrece la posibilidad de realizar el examen histopatológico del quiste completo. Realización de una biopsia escional. Mantenimiento del contorno óseo. No se lesionan estructuras cercanas a la mucosa del quiste, además de que el procedimiento postoperatorio es más sencillo y el paciente no

necesitará que se le realice la irrigación constante de la cavidad como ocurre en la marsupialización (29).

Desventajas: Es la lesión a nivel de los tejidos no afectados con posible fractura mandibular. Desvitalización de piezas dentarias Peligro de exponer al antro maxilar los nervios o los vasos sanguíneos, Mayor dolor en las primeras horas del periodo post-operatorio. Riesgo de fracasos en el caso de colocar injertos. Posible infección y necesidad de gran habilidad quirúrgica por parte del operador (24) y reincidencia de estas lesiones es alta. 7.6% de reincidencia

En el periodo postoperatorio el cuidado de pacientes se realiza efectuando la inspección clínica y el control radiológico respectivo a los 6 y a los 12 meses, con el fin de evaluar el relleno óseo del sitio operado (24).

g. Desarrollo y argumentación.

El presente caso clínico se desarrolló en el Servicio de Cirugía Bucal y Maxilofacial, departamento de Odontoestomatología del Hospital de Emergencia Villa el Salvador (HEVES). Villa el Salvador. Lima.

g.1. Caso clínico

Paciente de 07 años, de sexo masculino, acude a consulta en el mes de enero del 2018 al Servicio de Cirugía Bucal y Maxilofacial del Hospital de Emergencias Villa el Salvador (HEVES) acompañado de su madre, que refería: “Mi hijo tiene la cara hinchada” hace 2 días.

Anamnesis:

Motivo de consulta:

«Mi hijo tiene la cara hinchada», tiempo de enfermedad: 02 días, forma de inicio insidioso, curso progresivo.

Relato:

La madre refiere que paciente presenta “hinchazón” de rostro hace 02 días, que ha ido en aumento acompañado de dolor y dificultad abrir la boca, por lo que acude al Servicio de Emergencia del HEVES.

Antecedentes:

Asma hasta los 7 años (hospitalizado por ese motivo).

Examen físico:

Examen extraoral: Aumento de volumen en región submandibular que se extiende hacia el ángulo y región cervical alta del lado derecho, otro aumento de volumen en región submandibular y paramentoneana del lado izquierdo, con alza térmica local, signos de rubor, calor, firme y doloroso a la palpación, al momento del examen no presenta disnea, ni disfagia.

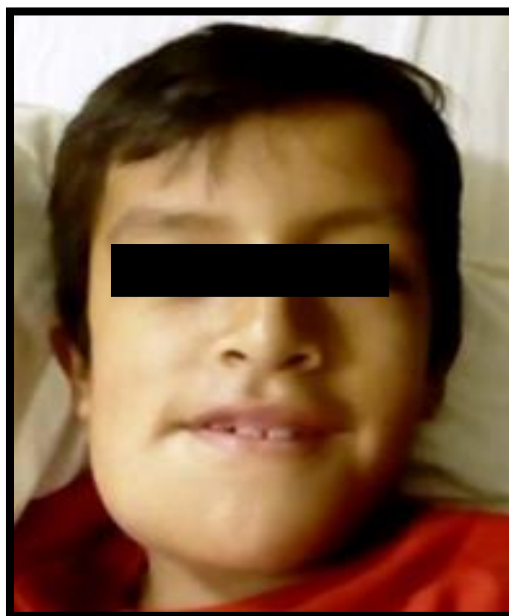

Figura 1. Registro facial inicial, nótese el aumento de volumen de región geniana baja a predominio lado derecho y submandibular y submental bilateral. (Elaborado por el autor)

Examen intraoral: Apertura bucal limitada, fondo de surco vestibular totalmente ocupado por aumento de volumen en sector postero inferior derecho (cuadrante 4) y sector postero inferior izquierdo (a nivel de canino y molar decíduo), duro y doloroso a la palpación, no secreciones activas al momento del examen, piezas dentales deciduas del maxilar inferior con lesiones cavitarias amplias con evidente compromiso pulpar.

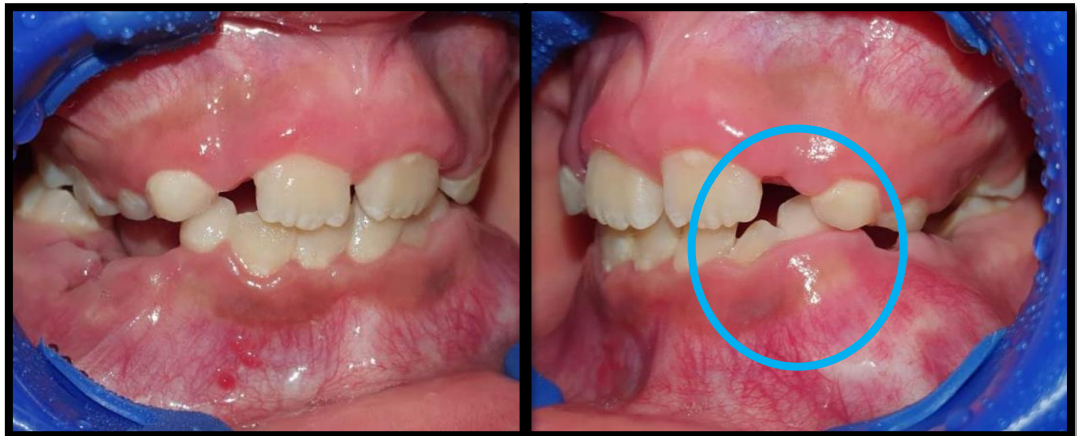

Figura 2. Fotos Intraorales. Aumento de volumen y expansión de tablas óseas (cuadrante II, III y IV) con borramiento de fondo de surco (cuadrante III y IV). (Elaborado por el autor)

Diagnóstico presuntivo:

- Celulitis facial vs Angina de Ludwig
- D/C Tumor mandibular infectado
- Necrosis pulpar pz. 8.4-8.5-7.4-7.5

Plan de tratamiento:

- Desfocalización
- Biopsia incisional + punzo aspiración

Exámenes auxiliares:

Se solicitó exámenes de laboratorio hemograma, radiografía de tórax, tomografía axial computarizado más reconstrucción 3D y estudio histopatológico de la biopsia.

HEMATOLOGÍA		
HEMOGLOBINA	13.9	14 - 18 gr/dl (hombres)
HEMATOCRITO	42	42 - 54 % (hombres)
HEMATIES		3'800.000 - 6'300.000/mm ³
LEUCOCITOS	16.000	4.000 - 10.000/mm ³
Abastados	10	0 - 5 %
Segmentado	75	55 - 75 %
Monocitos	05	0 - 8 %
Linfocitos	19	25 - 35 %
Eosinofiles	01	0 - 4 %
Rosofiles	00	0 - 2 %
Neocofiles	75	
Metamielocitos		0 %
Mielocitos		0 %
PLAQUETAS	236.000	150.000 - 450.000/mm ³
RETICULOCITOS		0.5 - 2.0 %
TIEMPO COAGULACION	3'30"	Hasta 15 minutos
TIEMPO SANGRIA	2'15"	Hasta 3.5 minutos
VSG		Hasta 15 mm/hrs
TIEMPO PROTROMBINA	13"	(VN: < 14 Segundos)
INR		(VN: < 12)
TIEMPO DE TROMBOPLASTINA		
TARCIAL ACTIVADO (PTTA)	11"	(VN: 33 - 48 segundos)
GRUPO SANGUINEO	O ⁺	
FACTOR RH	Pentiro	

Figura 3. Resultado de laboratorio. Leucocitos: Aumentado 16.000mm³, infección por causa patógena (Leucocitosis) Abastados: Aumentado 10 %, desviación a la izquierda proceso infeccioso. (Servicio de laboratorio HEVES)

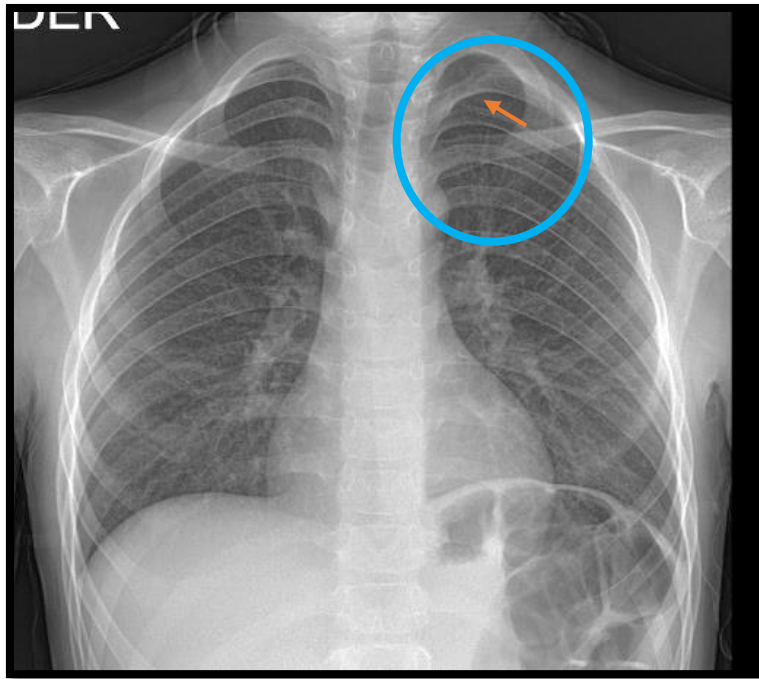


Figura 4. Radiografía de tórax. Se puede observar costillas bífidas 2° izquierda.
(Elaborado por el autor)

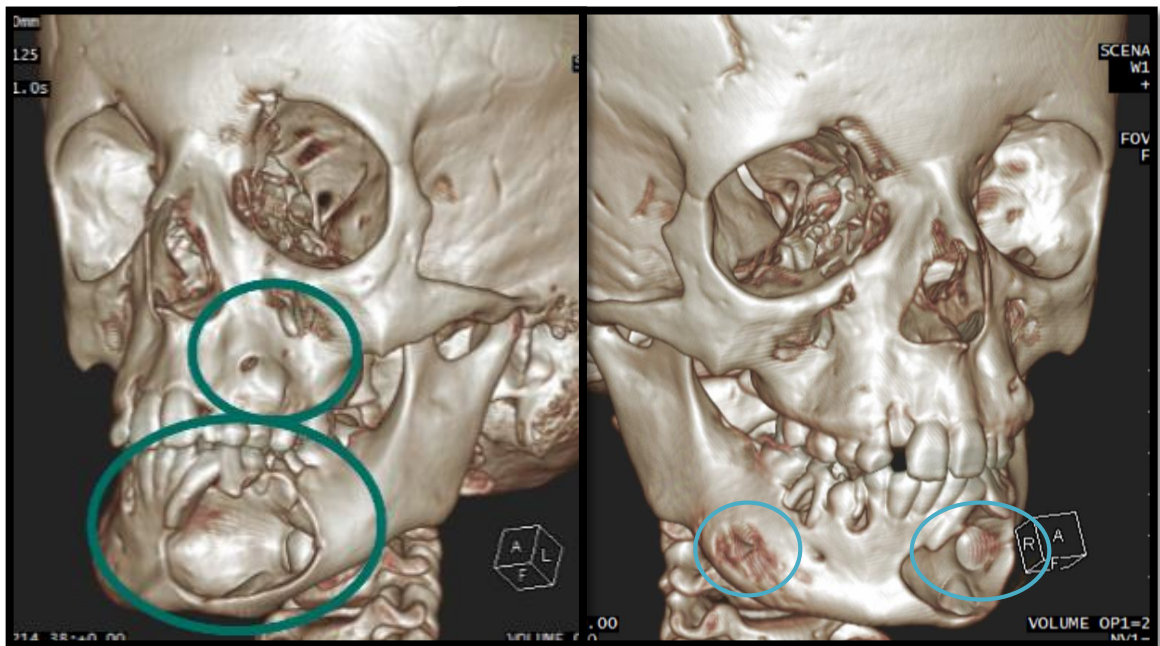


Figura 5. Reconstrucción 3D de tomografía de macizo facial. Se evidencia expansión ósea y erosión de tabla vestibular mandibular y maxilar, con presencia de retención de gérmenes dentarios permanentes. (Elaborado por el autor)

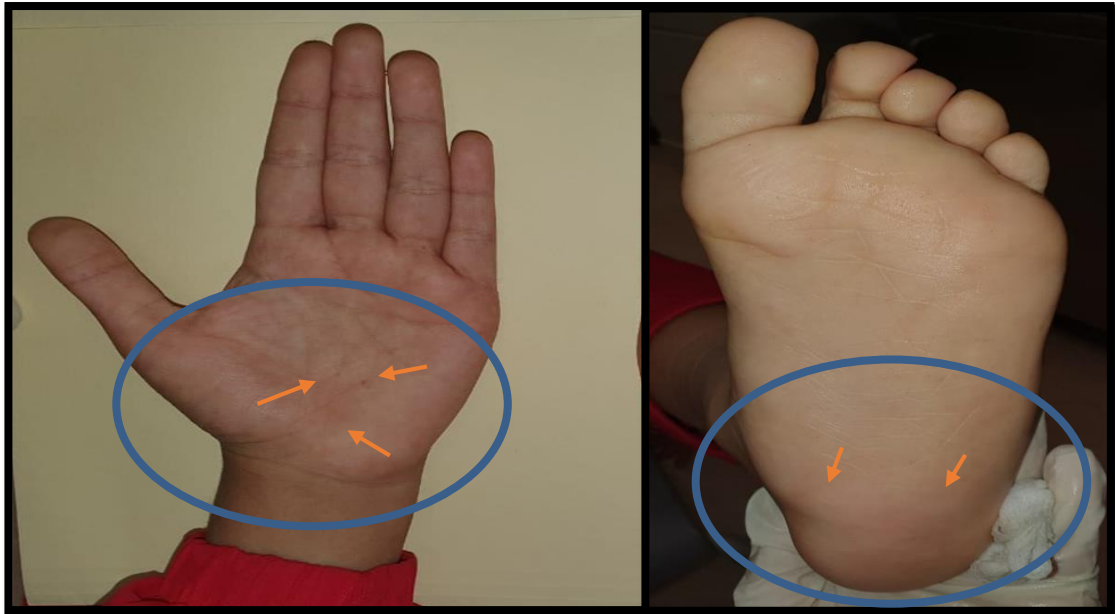


Figura 6. Evaluación de los criterios mayores del síndrome. Es común evaluar la palma de la mano donde se aprecia Pits u Hoyuelos Palmares como un mínimo de 3 y nevus palmo – plantares. (Elaborado por el autor)

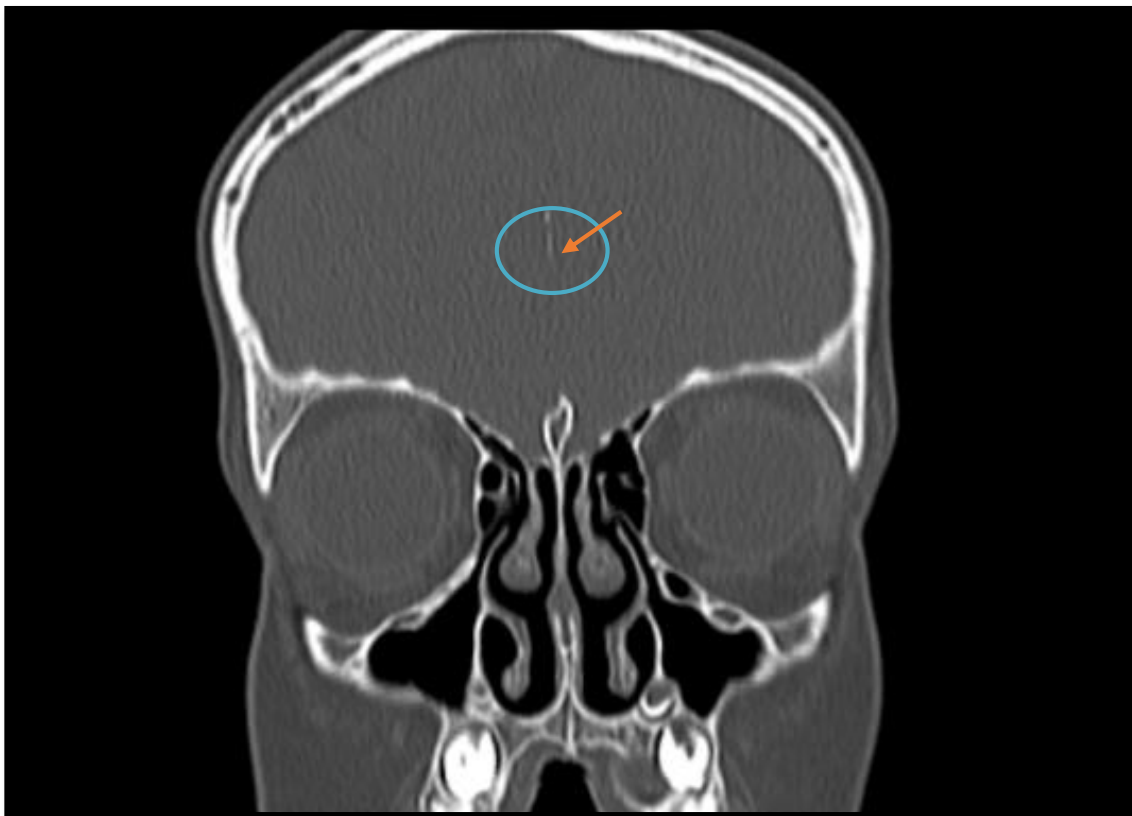


Figura 7. Tomografía axial multicorte. Corte coronal, se revela la calcificación de la hoz del cerebro se encuentra en el 85%. (Elaborado por el autor)

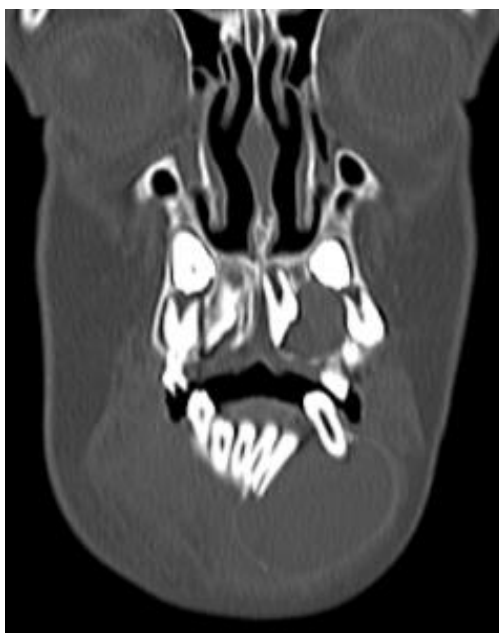

Figura 8. Corte coronal, se evidencia densidad hipodensa en donde puede analizarse la lesión en toda su extensión del cuerpo mandibular. (Elaborado por el autor)

Estudio histopatológico de la biopsia:

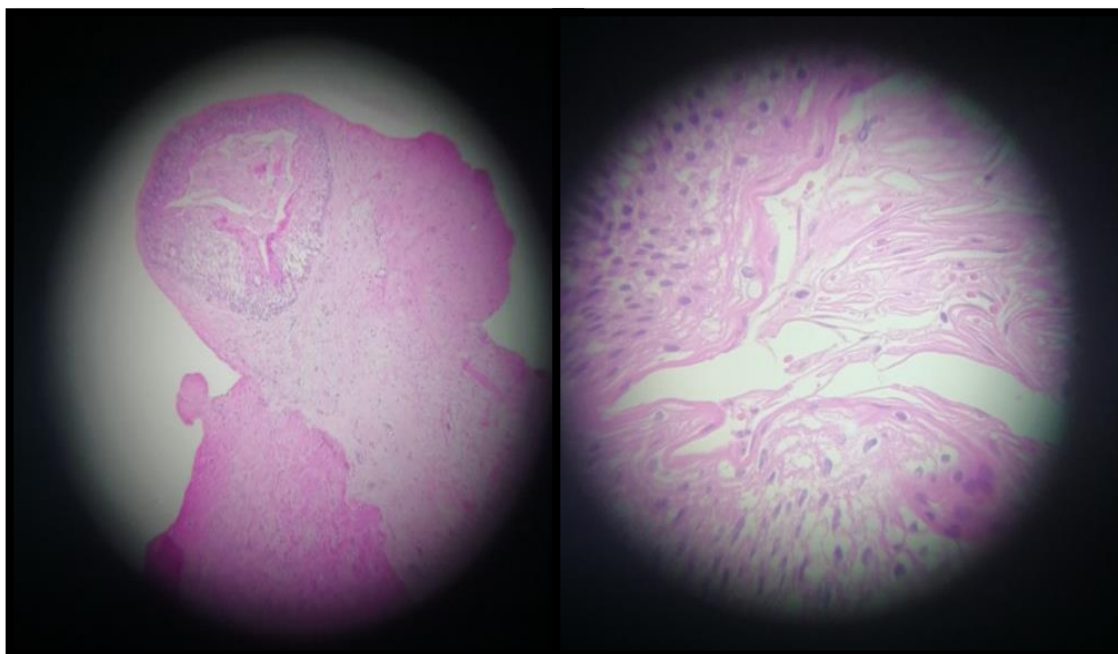


Figura 9. Microfotografías del Queratoquiste. Con tinción de Hematoxilina-eosina. (Elaborado por el autor)

A la biopsia se rebeló en el informe histopatológico enviado por el Servicio de Laboratorio, se describió: Microscópicamente, una cavidad patológica revestida por epitelio pavimentoso estratificado delgado, que exhibía una superficie con área paraqueratinizada corrugada y áreas ortoqueratinizadas con interfase epitelio-tejido conectivo plano. Las células basales presentaron núcleos polarizados, hipercromáticos y dispuestos en hilera. En algunas áreas del espécimen, el epitelio se separaba de la cápsula quística y el lumen se encontraba lleno de material semejante a queratina basado en el cuadro histológico, fue emitido el diagnóstico de QUERATOQUISTE ODONTOGÉNICO.

Diagnóstico definitivo:

- Síndrome de Gorlin-Goltz

Plan de tratamiento:

El procedimiento que se ha realizado comprende en dos fases:

Descompresión - Marsupialización

Procedimiento que impide que el quiste siga expandiéndose ya que el crecimiento del quiste se debe a trabajo de presión osmótica y reabsorción por presión, ayudará a la disminución de tamaño del quiste para su posterior enucleación, debido a que la lesión es mayor a 3 cm de diámetro, cuyo objetivo principal de este es el engrosamiento de la capsula del quiste debido a que se adhiere menos a hueso, Para evitar complicaciones como fracturas mandibulares, lesiones dentarias y daño a estructuras vecinas, ya que posterior a este tratamiento se lleva la enucleación, garantizando un tratamiento conservador,

Secuencia:

Bajo anestesia general, con intubación nasotraqueal, se realiza una pequeña apertura de un centímetro de diámetro, se remueve todo el techo del quiste, quedando el resto de éste en continuidad con los tejidos adyacentes, suturando los bordes de dicha apertura con la mucosa. La apertura es mantenida abierta mediante la inserción de una cánula que impida el cierre, realizando lavados de la cavidad 2 veces por día con cloruro de sodio al 9 % (NaCl) durante 12 meses. Esto se basa en la descompresión del quiste, lo cual evita su expansión y puede facilitar su regresión.

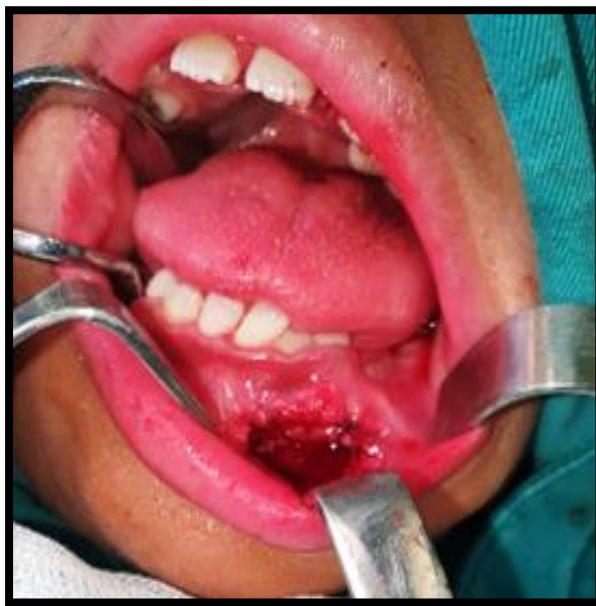

Figura 10. Marsupialización de los tumores odontogénicos queratoquísticos. (Elaborado por el autor)

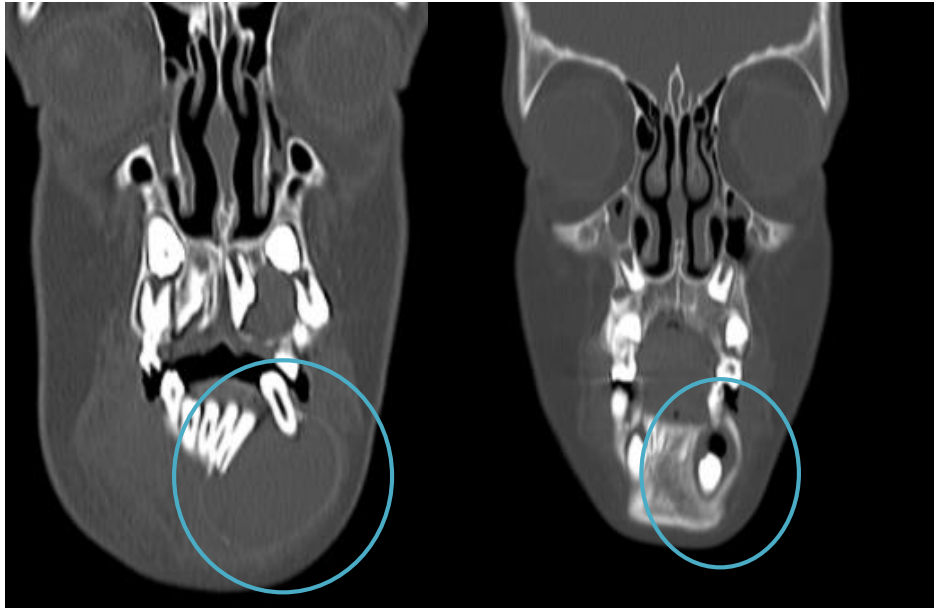

Figura 11. Tomografía axial multicorte, corte coronal, se evidencia la comparación de la lesión mandibular (queratoquiste), nótese la reducción de la lesión luego de la marsupialización, después de 12 meses está preparado para la enucleación. (Elaborado por el autor)

ENUCLEACIÓN

Procedimiento quirúrgico de un solo tiempo, donde se realiza la extirpación total del quiste sin afectar estructuras óseas y tejido adyacente, además del uso de agentes cauterizantes, tales como la solución de Carnoy, solución que destruye los posibles remanentes epiteliales dejados postenucleación.

Secuencia:

Pasado 12 meses después de la marsupialización, en contraste con la tomografía axial multicorte, (Figura 11), bajo anestesia general, con intubación nasotraqueal, se realizó la enucleación quirúrgica, posterior a la extirpación se aplicó la solución de CARNOY 30 ml, compuesto por Etanol absoluto, Ácido acético glacial, cloroformo y ácido fénico glacial, esta solución reducirá la recurrencia del queratoquiste odontogénico por destrucción de células de la pared mandibular, aplicado por un minuto, además se evidencia el engrosamiento de la capsula del

quiste post extirpación , se coloca cemento quirúrgico para evitar infecciones posquirúrgica .

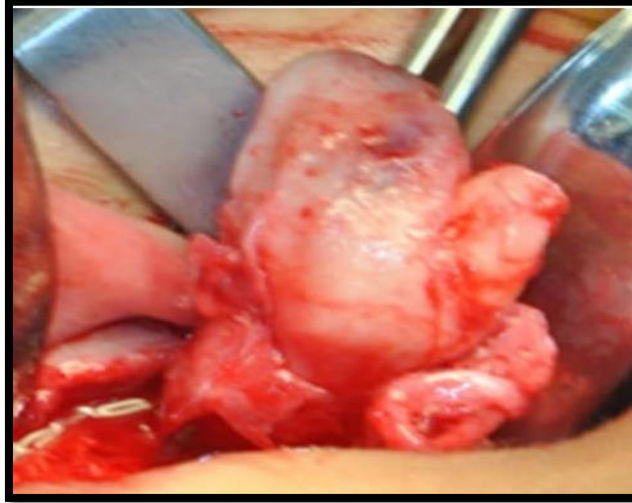


Figura 12. Nótese la enucleación de la lesión, se evidencia el engrosamiento de la capsula del quiste. (Elaborado por el autor)

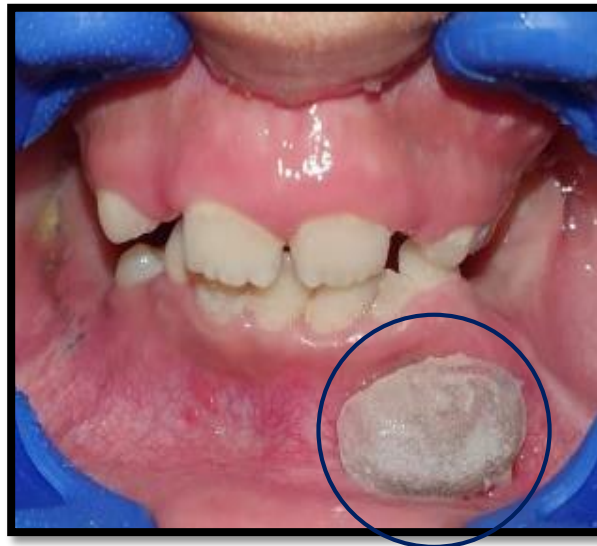

Figura 13. Se coloca cemento quirúrgico para evitar infecciones posquirúrgicas. (Elaborado por el autor)

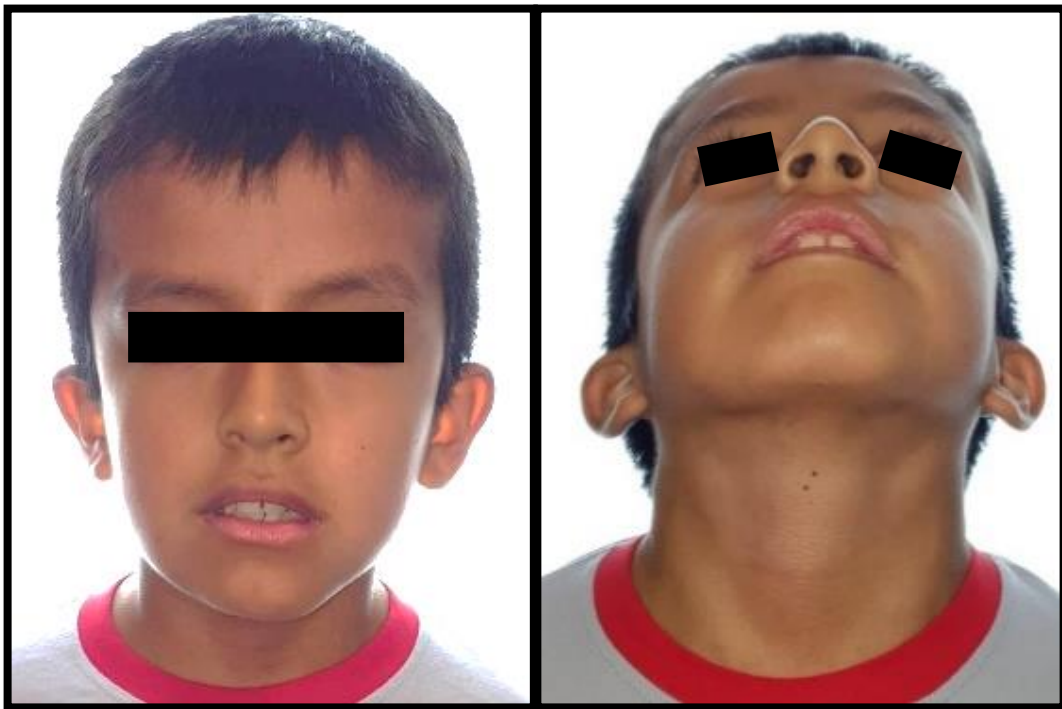

Figura 14. Vista frontal y submentovertex PO 90 días (Elaborado por el autor)

h. Conclusiones.

- Los resultados de la marsupialización como tratamiento conservador de los queratoquistes odontogénicos fueron satisfactorios.
- Los síntomas de mayor frecuencia fueron la presencia de secreciones con mal olor.
- Nuestros resultados se asemejan a lo reportado en otros estudios de otras latitudes.
- El diagnóstico anticipado del Tumor Queratoquístico Odontogénico puede prevenir las fracturas mandibulares patológicas, debido a la resorción de hueso causada por el rápido crecimiento y agresividad del tumor.
- El cirujano bucal y maxilofacial debe reconocer los tumores odontogénicos queratoquísticos e investigar si se trata del síndrome de Gorlin-Goltz o alguna otra teratología y/o patología.

i Discusión.

El estudio tuvo como objetivo evaluar los resultados de la marsupialización como tratamiento conservador de los queratoquistes odontogénicos de pacientes con síndrome de Gorlin-Goltz en el Hospital de Emergencias Villa El Salvador (HEVES). Villa el Salvador. Lima, en el periodo comprendido entre el 2018 al 2020.

El síndrome de Gorlin-Goltz ocurren en pacientes de todas las edades, aunque el diagnóstico es más común en la en la segunda y tercera décadas de la vida.

Casi el 80% de los queratoquistes se encuentran en la mandíbula inferior más sobre todo en el ángulo entre la mandíbula y la rama mandibular y en el área de las piezas 3.8 y 4.8 (1-3).

Las técnicas para el tratamiento son: Enucleación quirúrgica y marsupialización, que es en sí una descompresión seguida de enucleación con osteotomía periférica y curetaje químico utilizando soluciones tipo Carnoy (8).

El síndrome de Gorlin - Goltz, en nuestro medio es una patología poco frecuente, que debe ser tratada de forma interdisciplinaria, para poder abarcar todas las áreas inmersas de acuerdo a las características de cada paciente diagnostica de acuerdo a las características mayores y menores.

En el presente caso clínico se decidió trabajar con una técnica conservadora, dada la edad del paciente, la afección de los gérmenes dentarios, la oclusión del paciente, tamaño de la lesión, conducto dentario inferior se pudo haber dañado si se realizaba algún procedimiento quirúrgico más agresivo.

El tratamiento realizado en el presente caso consistió en dos fases:

Descomposición-Marsupialización. Bajo anestesia general, con intubación nasotraqueal, se realiza una pequeña apertura de un centímetro de diámetro, se remueve todo el techo del quiste, quedando el resto de éste en continuidad con los tejidos adyacentes, suturando los bordes de dicha apertura con la mucosa. La apertura es mantenida abierta mediante la inserción de una cánula que impida el cierre, realizando lavados de la cavidad 2 veces por día con cloruro de sodio al 9 % durante 12 meses. Esto se basa en la descompresión del quiste, lo cual evita su expansión y puede facilitar su regresión, para evitar complicaciones como fracturas mandibulares, lesiones dentarias y daño a estructuras vecinas

Enucleación. Después de la marsupialización se realizó la enucleación, procedimiento quirúrgico de un solo tiempo, donde se realiza la extirpación total del quiste sin afectar estructuras óseas y tejido adyacente, conjuntamente del uso de agentes cauterizantes, como la solución de Carnoy, que destruye los posibles restos epiteliales dejados pos enucleación

III. BIBLIOGRAFÍA

ANTONOGLU GN, Non-syndromic and syndromic keratocystic odontogenic tumors: systematic review and meta-analysis of recurrences. *J. Craniomaxillofac Surg.* 2014; 42(7):364-71.

CHRCANOVIC BR. Recurrence probability for keratocystic odontogenic tumors: An analysis of 6427 cases. *J Craniomaxillofac Surg.* 2017;45(2):244-51.

DE MOLON, RS. Five-year follow-up of a keratocyst odontogenic tumor treated by marsupialization and enucleation: A case report and literature review. *Contemp Clin Dent.* 2015;6(1):106-10.

GORLIN RJ, Goltz RW. Multiple nevoid basal cell epithelioma, jaw cyst and bifid rib. A síndrome, *N Engl J Med.* 1960; 262:9008-12.

STOELINGA PJ, Peters JH, van de Staak WJ, Coen MM. Some new findings in the basal cell nevus síndrome. *Oral Med Oral Pathol.* 1973; 36:686-92.

TOTTEN JR. The multiple nevoid basal cell carcinoma síndrome. Report of its occurrence in four generations of a family. *Cancer.* 1980; 46:1456-62.

VISIOLI F, Martins CA, Heitz C, Rados PV, Sant Ana Filho M. Is nevoid basal cell carcinoma síndrome really so rare? Proposal for an investigative protocol based on a case series. *J Oral Maxillofac Surg.* 2010; 68:903-8.

TABRIZI R. marsupialization as a treatment option for the odontogenic keratocyst. *J Craneofac Surg.* 2012; 23(5):4559-61.

TRELLES DC. Morphometric evaluation of keratocystic odontogenic tumor before and after marsupialization. *Braz Oral Res.* 2013; 27(6):496-502.

- WUSHOU A.** Marsupialization is the optimal treatment approach for keratocystic odontogenic tumours. *J Craniomaxillofac Surg.* 2014;42(7):1540-4.
- PHILIPSEN HP.** On keratocysts in the jaws. *Tandlaegebladet* 1956; 60:963-80.
- CHIRAPATHOMSAKUL D,** Sastravaha P, Jansisyanont P. A review of odontogenic keratocysts and the behavior of recurrences. *Oral Surg Oral Med Oral Pathol Oral Radiol Endod* 2006; 101:5-9.
- VARALLI LUCAS.** Tumor Odontogénico Queratoquístico (ex queratoquiste) de gran tamaño. *Cirugía Oral e Implantes Dentales.* Setiembre, 2007.
- ORTEGA GA,** García AO, Zepeda NS, Acha SA, Aguirre UJ. Gorlin-Goltz syndrome: clinicopathologic aspects. *Med Oral Patol Oral Cir Bucal.* 2008; 13 (6): E338-343.
- GORLIN JR,** Goldman MH. *Thoma Patología Oral.* Ed. Salvat Editores SA;1980. p. 500-1.
- AGURTO J, MARDONES M, NÚÑEZ C.** Síndrome de Gorlin-Goltz: A propósito de un caso. *clínico Rev Otorrinolaringol Cir Cabeza Cuello* 2004; 64:230-6.
- MORET Y, GONZÁLEZ J. SÍNDROME** de nevus de células basales (Gorlin y Goltz). Presentación de un caso y revisión de la literatura. *Acta Odontológica Venezolana* 2004;42(2):10.
- KANNAN KS, SUNDHARAM SB,** Manikandan R. Nevoid basal cell carcinoma syndrome. *Case Report. Indian J Dent Res.*2006;17(1):50-3.
- EVANS DG, LADUSANS EJ,** Rimmer S, Burnell LD, Thakker N, Farndon PA. Complications of the nevoid basal cell carcinoma syndrome: results of a population-based study. *J Med Genet.*1993;30:460-4.
- DÍAZ-FERNÁNDEZ JM,** Infante-Cossío P, Belmonte-Caro R, Ruiz-Laza L, García-Perla-García A, Gutiérrez-Pérez JL. Basal cell nevus syndrome. Presentation of six

cases and literatura review. Med Oral Patol Oral Cir Bucal. 2005;10 Suppl 1:E57–66.

GARCÍA MONLEÓN L., Arroyo Rodríguez S., Bilbao Alonso A., José Luis Cebrián Carretero J.L. Capitulo 5 Quiste Maxilares. En: Protocolos clínicos de la Sociedad Española de Cirugía Oral y Maxilofacial, s.f. 89 – 103.

DÁVILA CORDERO U., Varela López, J.A., Hernández Quiroz E., Martín Hernández E., Quiste dentígero maxilar: etiología, manejo quirúrgico y consideraciones especiales. Presentación de caso clínico. Revista ADM 2018; 75 (2): 103-107.

SANDNER MONTILLA, Olaf. Tratado de Cirugía Oral y Maxilofacial. Introducción básica a la enseñanza. Venezuela. Editorial AMOLCA. Primera edición. 2007. 547 - 557 pág.

GUTIÉRREZ QUISPE M.E., Zeballos López L., Manejo quirúrgico de quistes en los maxilares de origen odontogénico. Revista de Actualización Clínica Volumen 25. p. 1218 – 1222. 2012.

KILLEY H.C., KAY L. W., Seward G.R. Lesiones quísticas benignas de los maxilares, diagnóstico y tratamiento. 1era edición. Buenos Aires- Argentina: Mundi; 1979: 19-63

CONCHA GUILLERMO. Radiología de Quistes de los Maxilares. Revista Hospital Clínico Universidad de Chile Vol. 13 N° 1 año 2002.

ARENAS DE FRUTOS, G. NAVARRO CUÉLLAR, C., Ochandiano Caicoya, S., López López, A., Kulyapina, A., García Sevilla, A., Prados Frutos, J.C., Navarro Vila, C. Manejo terapéutico del queratoquiste: Revisión y presentación de un caso clínico. Revista Mexicana de Cirugía Bucal y Maxilofacial 2014;10 (3): 101-107.

GUTIÉRREZ R., P. TÉLLEZ J., DE LA TEJA E., L. Durán L., Téliz M. Síndrome de Gorlin-Goltz. Informe de un caso y revisión de la literatura INP; Acta Pediatr Mex 2009;30(1):11-17.

HUPP R. J., ELLIS E., TUCKER R.M. Cirugía oral y maxilofacial contemporánea. 5ta edición. España: Elsevier. 2009: 451-456.

ANEXOS



Figura 15. Vista frontal de uno de los accesos al HEVES (Elaborado por el autor)



Figura 16. Frontis del HEVES (Elaborado por el autor)



Figura 17. Servicio de hospitalización de cirugía HEVES (Elaborado por el autor)

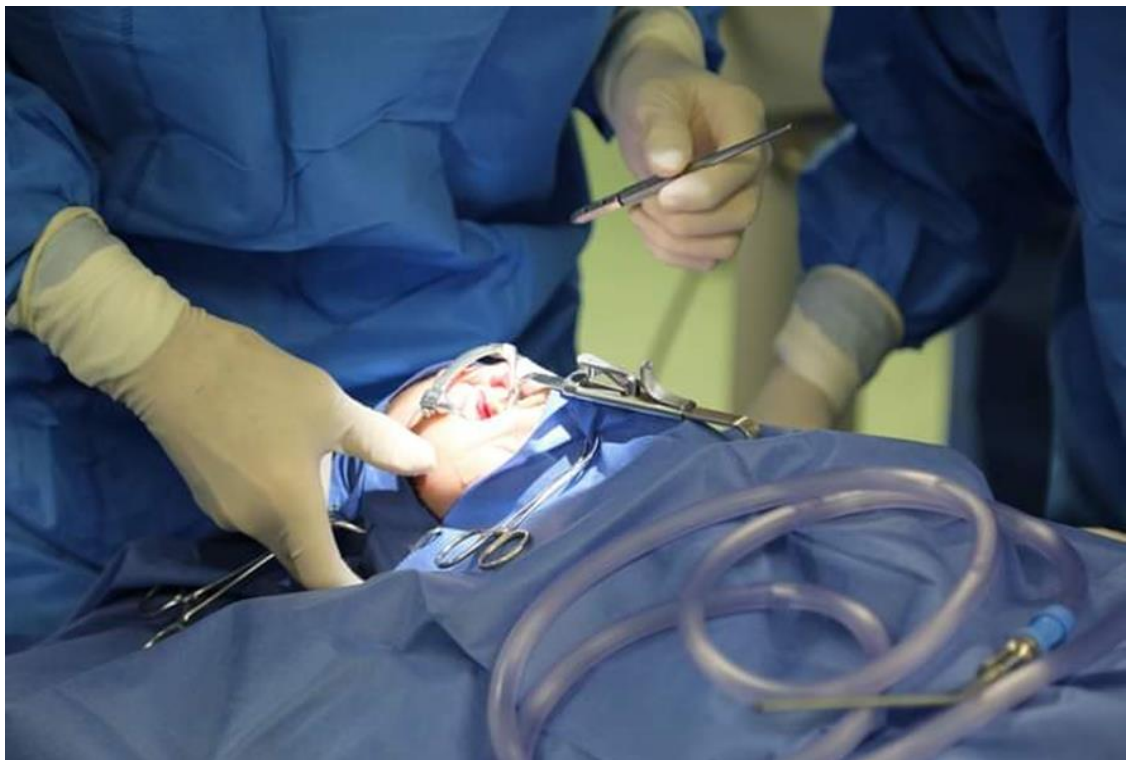

Figura 18. Primera fase transoperatoria. (Elaborado por el autor)

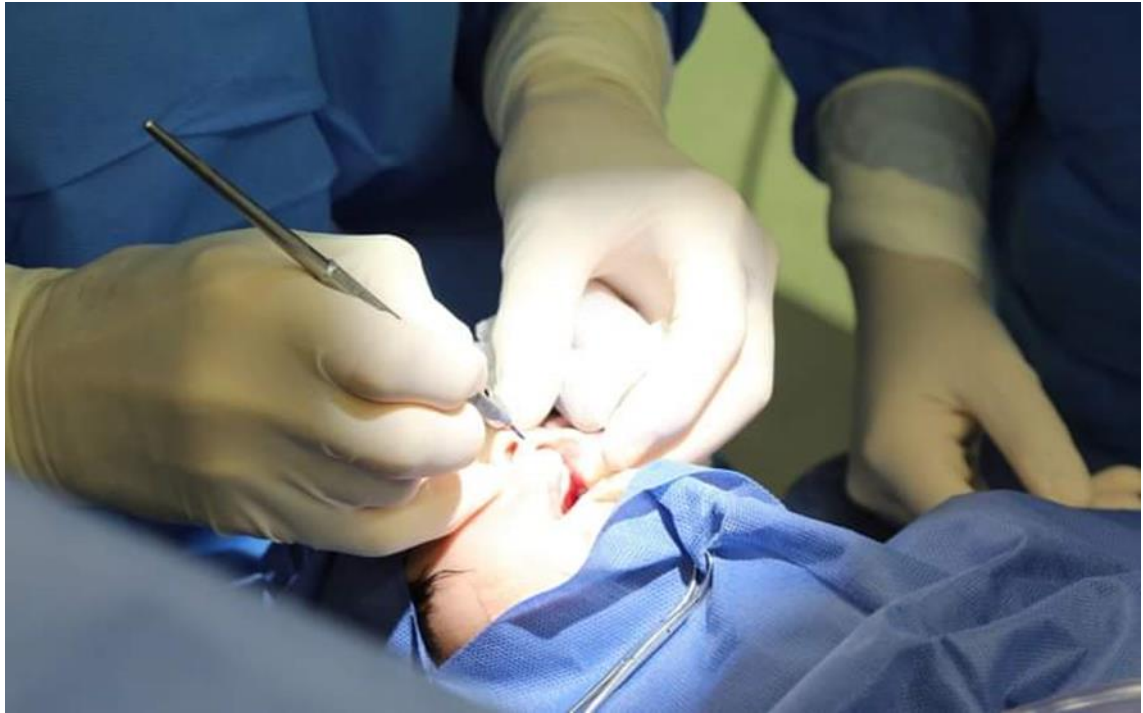

Figura 19. Segunda fase transoperatoria - intervención quirúrgica - (Elaborado por el autor)